




07/10/2023
Herfstactiviteit
Activité d'automne
RARITIES



This work is donated

© Karen De Vleeschhouwer

Musée & Siège social
Hôpital Militaire Reine Astrid
Rue Bruyn 200
1120 NEDER-OVER-HEEMBEEK



Museum & Maatschappelijke zetel
Militair Hospitaal Koningin Astrid
Bruynstraat 200
1120 NEDER-OVER-HEEMBEEK

02 / 44 31 875 — info@radiology-museum.be

Programma - Programme

Militair Ziekenhuis Koningin Astrid
14:00 Conferentiezaal A-1

Father and Son Jointly Announced the Discovery of Röntgen Rays in Two Consecutive Press Articles

Dr. Monville & Prof. Dr. Dondelinger

Ötzi the Iceman

Dr. Van Tiggelen

De creatie van een eigen wereld

Mevr. Karen De Vleeschhouwer

Rarities in the Picture

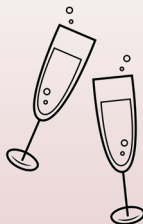Dhr. Renaat Van den Broeck



Inauguration of the new showcase RARITIES



Networking moment



Lay-out Marine Roosens

Publisher: Belgian Museum of Radiology - vzw ASKLEPIOS asbl



Sneak preview of the Rarities Cabinet



FATHER AND SON JOINTLY ANNOUNCED THE DISCOVERY OF RÖNTGEN RAYS IN TWO
CONSECUTIVE PRESS ARTICLES

It is generally omitted that the press article announcing the discovery of Röntgen rays on the 5th of January 1896 was followed by a second article published two days later in the same Viennese newspaper *Die Presse* under the same heading. While the initial article was composed hastily by the editor in a journalistic style and contained no information on the nature of the new rays, the second publication was partly composed by the son of the editor, a physicist, who informed on some of the basic physical properties of the Röntgen rays.



Zacharias Konrad Lecher



Ernst Lecher



ÖTZI THE ICEMAN :

EEN 5300 JAAR OUDE MOORD! - HOMICIDE DATANT DE 5300 ANS

19 September 1991 : een koppel Duitsers vindt een lijk in de Alpen van Tyrol. De onderzoeken maken uit dat het gaat om een man uit het bronzen tijdperk die dus, ongeveer 5300 jaar geleden heft geleefd! Deze ontdekking was van uitzonderlijk belang en was buitengewoon interessant want het lichaam was intact en meerdere objecten lagen naast hem.

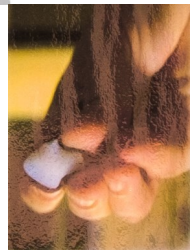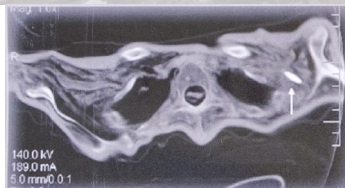
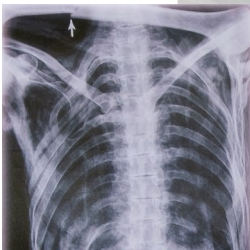
Ötzi werd radiologisch onderzocht eerst in Innsbruck en Wenen, dan in Bolzano, in het Algemeen Regionaal Ziekenhuis waar de mummie sedert 1998 wordt bewaard. De radiologische onderzoeken wijzen reeds op enkele anatomische afwijkingen. Meer nog ze tonen afwijkingen van het skelet aan, te wijten aan de conditie van de man en aan het feit dat zijn lichaam door het ijs was samengeperst.

Wat radiologisch vaststaat, is het feit dat de man vermoord werd. Maar in de huidige stand van zaken, blijven de omstandigheden van zijn dood geheimzinnig. Verschillende hypothesen werden geformuleerd maar het mysterie blijft.

Le 19 septembre 1991, un couple d'Allemands découvrit un corps dans les Alpes tyroliennes. Les analyses confirmèrent qu'il s'agissait du corps d'un homme qui avait vécu pendant d'Âge du Bronze, il y a plus ou moins 5300 ans. Cette découverte était d'une importance et d'un intérêt extraordinaires car le corps était intact et plusieurs objets se trouvaient près de lui.

Des examens radiologiques furent pratiqués sur l'homme de glace, d'abord à l'Université d'Innsbruck et de Vienne, en suite à Bolzano, à l'hôpital Général Régional, où la momie est conservé depuis 1998. Les conclusions des examens radiologiques osseux présentent déjà quelques variants anatomiques. De plus, elles révèlent des anomalies provoquées par la condition physique de la momie et par les glaces qui l'avaient comprimée.

Ce qui est plus intéressant encore, c'est qu'on a pu radiologiquement démontrer, avec certitude, que cet homme avait été assassiné. Cependant, à moins d'éléments neufs, les circonstances de sa mort restent obscures. Plusieurs hypothèses ont été émises, mais le mystère reste entier.



Forensic proof:
A stony arrow head

EEN WANDELING LANGS WONDERLIJKE DINGEN

Met de wandeling langs de verzameling objecten in het rariteitenkabinet verplaatsen we ons virtueel in het hoofd van Dr. Van Tiggelen. Hij gaf al een hint in zijn voorwoord.

Je vindt er zijn interesse naar de prehistorie in terug met schedels van onze voorouders.

Een porto van 1895 geeft aan dat er ook een zeker fascinatie is voor het jaar 1895 én voor goede oude porto.

Het museum bezit talrijke buizen, maar diegene die je hier vindt hebben allemaal wat bijzonders. Miniaturen van apparatuur van het begin van vorige eeuw, vertegenwoordigen de manier om reclame te maken en nu zijn het te koesteren kleinoden.

Een aantal posters vertonen radiologische beelden van obsoleete onderzoeken, bij sommige denken we "Gelukkig maar!", bij andere bewonderen we de kundigheid van de toenmalige uitvoerders.

Deze korte bespreking kan maar enkele zaken in de schijnwerpers plaatsen, het is een intrigerend geheel, de enige samenhang is de liefde voor geschiedenis en het bijzondere van de objecten, hoofdzakelijk uit de radiologische wereld gelicht.



UNE PROMENADE AU FIL DES CURIOSITÉS

En passant devant la collection d'objets du cabinet de curiosités, nous entrons en effet virtuellement dans la tête du Dr Van Tiggelen. Il en a déjà donné un aperçu dans sa préface.

Son intérêt pour la préhistoire se reflète dans les crânes de nos ancêtres.

Une bouteille de porto de l'année 1895 témoigne d'une certaine fascination pour l'année 1895 et pour le bon vieux porto.

Le musée possède de nombreux tubes, mais ceux que vous trouverez ici ont tous quelque chose de spécial. Les miniatures d'équipements du début du siècle dernier, représentent la manière de faire de la publicité et sont aujourd'hui des petits bijoux.

Quelques affiches montrent des images radiologiques d'examens obsolètes, certaines nous font penser "Heureusement !", d'autres nous font admirer l'habileté des professionnels de l'époque.

Cette brève revue ne peut mettre en évidence que quelques éléments, c'est un ensemble intrigant, la seule cohérence étant l'amour de l'histoire et l'unicité des objets, principalement tirés du monde radiologique.